

Carte d'Identité Posturale Commentée

Compte-Rendu de Mme FO. G.

STRASBOURG, le 06/03/2022

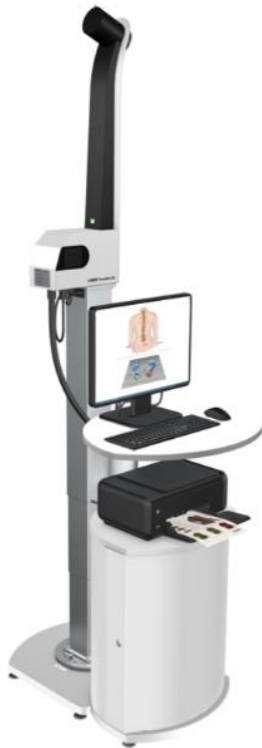Date de naissance : 12/01/1976. Taille : 163cm. Poids : 58kg. IMC : 21,8. Pointure : 37. Droitière.

Profession : Cadre supérieur.

Sport(s) : Escalade (régulier), randonnée pédestre (régulier), course à pied (de loisir) et natation (régulier).

Motif de consultation : Elaboration d'une stratégie de préservation du capital postural.

BIOMETRIE POSTURALE



L'objectif de la carte d'identité posturale commentée est la prise de conscience de nos grands équilibres et de notre organisation vertébrale.

Elle permet aux professionnels de santé de visualiser notre organisation biomécanique et posturale pour optimiser une stratégie de soins et de dispenser des conseils d'hygiène de vie qui retarderont probablement l'apparition de pathologies.

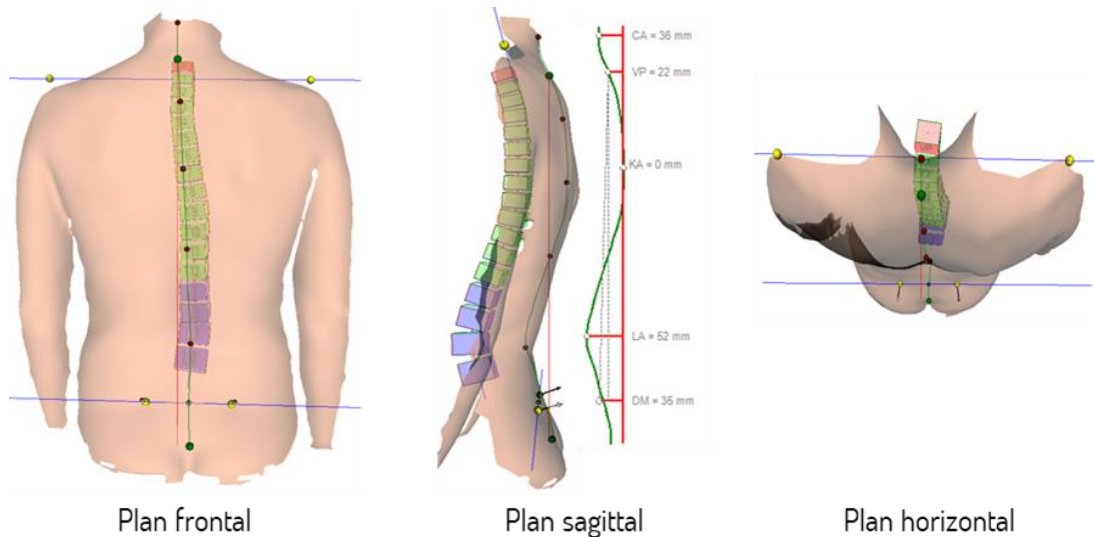
Rappelons que les clichés réalisés ne sont pas structurels et ne sauraient en aucun cas remplacer l'imagerie conventionnelle dont dispose le radiologue.

Carte d'Identité Posturale Commentée

Compte-Rendu de Mme FO. G.

RÉSULTATS du protocole d'analyse posturométrique

Examen de la posture moyenne :



1) Plan frontal

Déséquilibre du tronc avec une déviation latérale C7/L5 à 14 mm vers la gauche.

Paramètres mesurés :

Inclinaison des épaules de 3 mm vers la droite conforme mais faible chez les droitiers.

Angle de scoliose dorsal sinistro-convexe de 10° entre T2 et T5 avec rotation de 5° en T5. Angle

de scoliose dorsal dextro-convexe de 9° entre T8 et T11 avec rotation de 11° en T9. Angle de

scoliose lombaire dextro-convexe de 10° entre L1 et L4 avec rotation de 9° en L1. Inclinaison du

bassin de 3 mm vers la droite.

2) Plan sagittal

Déséquilibre du tronc avec une rétropulsion C7/L5 à 13 mm.

Colonne à deux courbures harmonieuses en plan vertébral postérieur.

Paramètres mesurés :

Flèche cervicale mesurée à 36 mm (60 à 80 chez l'adulte).

Flèche lombaire mesurée à 53 mm (40 à 60 chez l'adulte).

Angle de cyphose dorsale mesuré à 42° (45 +/- 9 chez l'adulte).

Angle de lordose lombaire mesuré à 39° (45 +/- 9 chez l'adulte).

Torsion du bassin de 1°.

Carte d'Identité Posturale Commentée

Compte-Rendu de Mme FO. G.

3) Plan horizontal

Déséquilibre du tronc avec une rotation de la ceinture scapulaire sur la ceinture pelvienne vers la droite non conforme au droitier.

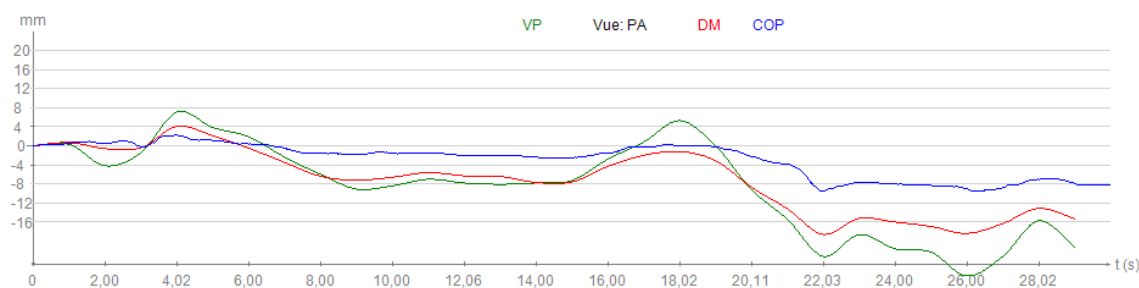
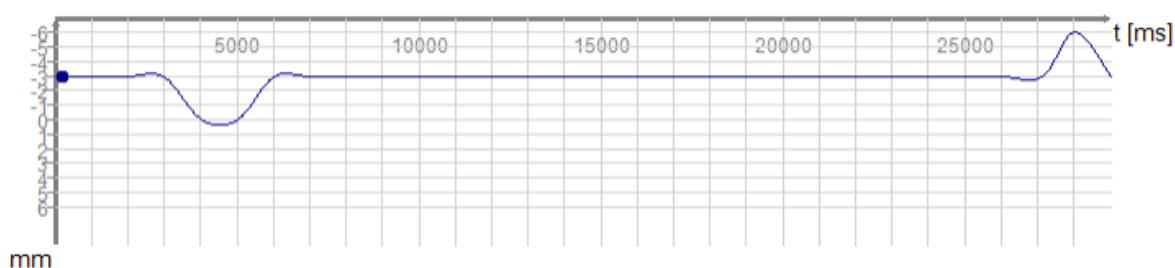
Paramètres mesurés :

Torsion du tronc de 5° vers la gauche.

Angle de rotation isolé en T12 de 9°.

Rotation de la ligne des épaules de 6° vers la droite.

Examen de la dynamique posturale :

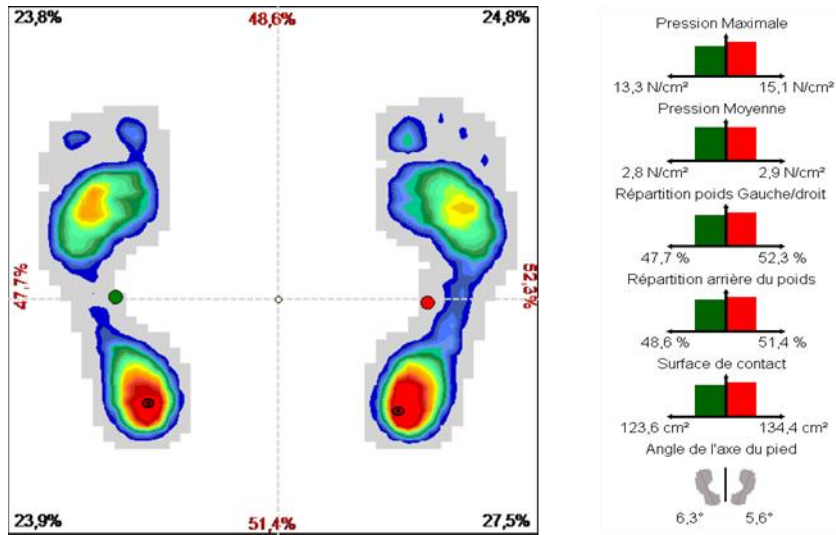


L'examen des oscillations montre une **stabilité** du bassin dans le plan frontal et des **oscillations asynchrones** du tronc vers l'arrière par rapport au centre de pression au sol sans rotation de la ceinture scapulaire (non conforme aux droitiers).

Carte d'Identité Posturale Commentée

Compte-Rendu de Mme FO. G.

Examen des pressions au sol :



Equilibre relatif de la répartition des charges avec une hyperpression au niveau des talons. On note un appui naissant des orteils, le peu de rotation externe des pieds et l'asymétrie des empreintes plantaires. On note un appui naissant des orteils et le peu de rotation externe des pieds,

RÉSULTATS du protocole d'examen clinique

Symptomatologie :	Céphalées régulières avec vertiges.
Position de la tête :	Correcte.
Plan scapulaire :	Correct.
Cicatrice(s) :	Lombaire basse sans particularité.
Axes des membres inférieurs :	Rien à signaler.
Examen oculomoteur :	Trouble oculomoteur présent avec rupture de convergence bilatérale.
Examen occluso-manducateur :	Déglutition normale. Occlusion de classe 1.

Carte d'Identité Posturale Commentée

Compte-Rendu de Mme FO. G.

CONCLUSION

Cet examen est réalisé au titre de l'élaboration d'une stratégie de préservation du capital postural.

Du point de vue postural on note un **déséquilibre** tronculaire dans les 3 plans frontal mais un **équilibre** de la répartition des charges restant dans des valeurs acceptables.

L'examen clinique fait apparaître des troubles oculomoteurs.

Le contexte fonctionnel est caractérisé par des troubles digestifs et du transit, et par des troubles de la qualité de vie.

NOS CONSEILS

Vous appartenez à la catégorie des personnes qui ont une colonne à **DEUX** courbures mais qui sont **en déséquilibre**.

En conclusion, la dynamique de votre colonne est idéale. Nous vous remercions d'avoir passé l'examen, qui sera anonymisé et archivé à des fins statistiques. En effet, les colonnes comme la vôtre constituent pour nous une référence médicale précieuse.

Toutefois, **compte tenu de vos douleurs**, nous vous conseillons une évaluation posturale plus complète pour comprendre l'origine de ce déséquilibre et vous suggérer une stratégie pour le maîtriser.

Nous vous rappelons que boire 1 litre 1/2 d'eau par jour est essentiel pour la santé.




Compte-tenu de tous les éléments détectés, une évaluation posturo-fonctionnelle vous est vivement conseillée.

Cordialement,

Zbigniew KULIBERDA

Masseur-kinésithérapeute DE

Posturologue – Expert Niveau 4 en Biométrie par IRS *

-  Evaluation posturo-fonctionnelle pas nécessaire.
-  Evaluation posturo-fonctionnelle conseillée.
-  Evaluation posturo-fonctionnelle vivement conseillée.

* : IRS Imagerie par Raster Stéréographie

iRS (Photo Raster Stéréographie)

iRS Fonctionnelle (Vidéo Raster Stéréographie)



La certification etioSYSTEMS comprend 4 niveaux d'expertise.